Aus der Universitätsfrauenklinik zu Marburg

Ein Fall von Uterusruptur nach Metreuryse und Perforation

Inauguraldissertation
zur Erlangung der Doktorwürde in der
Chirurgie, Medizin und Geburtshülfe

der Hohen medizinischen Fakultät der Universität Marburg

R. UNIV. BIBLIOTHEEK LEIDEN

vorgelegt von

Paul Philipps
aus Völklingen (Kreis Saarbrücken)

MARBURG A. L.
Buchdruckerei von Heinrich Bauer
1919

Von der Medizinischen Fakultät Marburg
als Dissertation angenommen am 5. I. 1919

Gedruckt mit Genehmigung der Fakultät
Referent: Herr Prof. Zangemeister

Meinen lieben Eltern

in Dankbarkeit

Die Zerreißungen des Uterus während der Geburt haben in der Regel ihre Ursache in einer Ueberdehnung des Durchtrittsschlauches bei Hindernissen, welche dem Eintritt des Kindes ins Becken oder seinem Austritt aus demselben im Wege stehen. Die Größe des Hindernisses einerseits und die Zerreißlichkeit des Durchtrittsschlauches andererseits bilden im Verein mit einer genügend starken Wehentätigkeit die Faktoren, von denen der frühere oder spätere Eintritt einer solchen Zerreißung abhängt. Die unterhalb des Retraktionsringes gelegene Partie des Genitalkanals, der Durchtrittsschlauch, wird — hauptsächlich in ihrem oberen Teil — von der Ueberdehnung betroffen; denn hier beginnen die meisten Einrisse. Die Ausdehnung des Risses nach unten und oben hängt lediglich von der Gewalt ab, welche zur Zerreißung führt.

Gelegentlich führen aber auch andere mechanische Ursachen zu einer Zerreißung in der gleichen Gegend. Cervixrisse können sich bisweilen so hoch nach oben erstrecken, daß sie praktisch einer Uterusruptur gleichkommen. Bei Placenta praevia ist ein solches Ereignis öfters beobachtet worden. Auch

direkte Krafteinwirkungen oder Verletzungen führen bisweilen zu ähnlichen Rissen.

Der Fall, den ich hier mitteilen will, bietet ein besonderes Interesse durch die Umstände, unter denen es zur Ruptur kam.

Die 30 Jahre alte Frau B. kam am 1. 7. 1916 als Schwangere in die Klinik. Als Kind hat sie die englische Krankheit gehabt und lernte erst mit 3 Jahren das Gehen; sonst war sie nie krank. Sie hat 2 Aborte gehabt, und zwar 1914 einen Abort im 4. Monat, der, wie die Nachgeburt, spontan verlief; 1915 hatte sie einen Abort im 6. Monat. Die Frucht wurde spontan geboren. Reste der Nachgeburt wurden vom Arzt digital ausgeräumt. Nach dem letzten Abort blieb die Regel 5 Wochen aus; dann trat eine 8 Tage anhaltende mäßige Blutung auf, die schwächer war als die Regel. Daraufhin wurde die Patientin von einem Arzte ausgeschabt, und die Blutung hörte auf. Ihre letzte, sehr schwache Regel in der jetzigen Schwangerschaft hatte sie am 3. Oktober 1915; erste Kindsbewegungen Ende Februar 1916; Verlauf der Schwangerschaft bis zum 1. Juli 1916 ohne Störungen.

Befund bei der Aufnahme (1. 7. 1916)

Mittelgroße Frau von kräftigem Körperbau und gesundem Aussehen; Gewicht 66,25 kg; keine Zeichen früherer Rhachitis; Struma Spur vergrößert;

keine Oedeme und Varicen; Mammae gut entwickelt; Herz und Lungen normal; Dist. spin. 28,9 cm, Dist. crist. 31,9 cm; Fundus uteri handbreit oberhalb des Nabels; Rücken rechts, Kopf im Beckeneingang wenig beweglich, Herztöne in der rechten Unterbauchgegend; die Portio hinten oben, bis auf 1 cm verstrichen; das Orificium externum für die Fingerspitze durchgängig.

Geburtsverlauf (in der Klinik)

Am 9. 7. 5^h p. m. Wehenbeginn; 11,55^h p. m. vorzeitiger Blasensprung; es gehen etwa 200 g grünverfärbtes Fruchtwasser ab; Herztöne kräftig und regelmäßig.

Am 10. 7. 6^h a. m. werden die Wehen schwach und unregelmäßig. Ein weiterer Fruchtwasserabgang wird nach dem Blasensprung nicht mehr beobachtet. Wegen des vorzeitigen Blasensprunges, der schwachen Wehentätigkeit und des Abganges von grünverfärbtem Fruchtwasser wird 7,15^h a. m. eine innere Untersuchung vorgenommen: Vulva und Vagina mittelweit; Portio verstrichen; Cervicalkanal kurz, für einen Finger durchgängig. Während der Untersuchung geht etwas grünverfärbtes Fruchtwasser ab. Auf Grund dieses Befundes und des bisherigen Geburtsverlaufes wird 8,45^h a. m. ein Braun'scher Metreurynter eingelegt, nachdem unmittelbar vorher der Versuch, einen Dührssenschen Ballon einzuführen, zufolge des ungenügend erweiterten Muttermundes nicht gelang. Beim Ein-

legen des Metreurynters geringgradige Blutung aus einer kleinen Läsion der vorderen Muttermundslippe.

Daraufhin werden die Wehen um 2 h p. m. kräftiger und häufiger; die Herztöne sind dauernd gut. Aber schon nach kurzer Zeit lassen die Wehen wieder nach (s. Kurve). Es wird deshalb 4,45 h p. m. der Metreurynter mit 500 g belastet. Es treten jetzt zwar für eine Stunde kräftige Wehen ein, aber um 6 h p. m. werden sie wieder unregelmäßig und schwach; um 7 h p. m. sinken plötzlich die kindlichen Herztöne und sind kurz darauf nicht mehr zu hören. Der Uterus ist um diese Zeit dauernd leicht kontrahiert; eigentliche Wehen schwer festzustellen. Kindsteile sind von außen schwer palpierbar; Puls und Temperatur der Kreißenden bisher normal. Inzwischen beginnt die Temperatur zu steigen. Da eine Infektion befürchtet wird, wird 8,20 h p. m. die Belastung des Metreurynters um 500 g erhöht. Die Wehen bleiben aber weiterhin schlecht. Am 11. 7. 8 h a. m. werden die Wehen etwas kräftiger, und der Metreurynter wird ausgestoßen. Es folgt etwa ein Tassenkopf voll bräunliches, nicht riechendes Fruchtwasser; Temperatur 38°, Pulsfrequenz 72. Die innere Untersuchung ergibt jetzt: Muttermund handtellergroß, schlaff; Cervix zu einem kleinen Teile noch erhalten; Kopf im Beckeneingang fixiert, kleine Fontanelle rechts, Pfeilnaht querverlaufend; neben dem Kopfe ein kleiner, nicht pulsierender Nabelschnurteil einige Centimeter weit in die Vagina vorgefallen. Da die

Temperatur dauernd steigt, die Wehen sehr schlecht sind, wird in Anbetracht der nach dem Blasensprung schon recht langen Geburtsdauer (33 Stunden) und des abgestorbenen Kindes beschlossen, die Geburt durch die Perforation zu beendigen, was bei dem handtellergroßen Muttermunde ohne Bedenken erscheint.

Es wird die mittlere Branche des Zweifel'schen Instrumentes durch die Pfeilnaht eingebohrt und die Spitze in der Schädelbasis fixiert; es folgt die Einführung der zweiten Branche rechts; die dritte Branche läßt sich relativ leicht links einführen, es gelingt aber zunächst nicht, sie mit den beiden anderen ins Schloß zu bringen. Erst nachdem der Kopf mit Hilfe der beiden ersten Branchen etwas gedreht und dann die dritte Branche rechts eingeführt wird, so daß also die zweite Branche darnach die linke ist, gelingt es, das Instrument ins Schloß zu bringen. Vor der Extraktion vergewissert man sich, daß nicht Teile des Muttermundes eingeklemmt sind; mitgefaßt war die Nabelschnur, die nachher bei der Extraktion abriß. Die Extraktion bis zum Rumpf ist relativ schwer; sie wird sehr langsam durchgeführt. Nach der Extraktion keine Blutung. 2 Stunden nach der Extraktion ist der Uterus gut kontrahiert; die Placenta liegt noch im Corpus. Ein Versuch, sie durch leichten Druck zu exprimieren, gelingt nicht. Die bisher abgegangene Blutmenge beträgt nur 100 ccm. Pulsfrequenz 80. Die Entbundene hat keine Schmerzen und fühlt sich wohl. Da die Placenta nach 3 Stunden noch

nicht gelöst ist und auf ihre spontane Lösung offenbar nicht mehr zu rechnen ist, wird der Crédé'sche Handgriff versucht (beim Entleeren der Blase mit dem Katheter fließt klarer Urin ab). Die Expression der Placenta gelingt jedoch nicht, weshalb die manuelle Lösung vorgenommen werden soll.

Der Fundus uteri steht jetzt in Nabelhöhe; aus der Vagina geht nur ganz wenig blutige Flüssigkeit ab. Das Abdomen ist nicht aufgetrieben. Puls etwas irregulär, aber voll, Frequenz 80.

Es wird mit der linken Hand in die Vagina eingegangen. Dabei fällt sofort auf, daß sich rechts ein großer Riß befindet, durch den die Hand in die Bauchhöhle gelangt. Eine Nabelschnur ist in der Vagina nicht zu fühlen; sie ist also offenbar höher oben abgerissen. Es erweist sich als unmöglich, neben der Rißhöhle den Eingang in das Corpus uteri zu finden, weil die Nabelschnur hoch oben abgerissen war, und weil, wie sich später zeigte, die untere Oeffnung durch ein Placentarstück verlegt war. Es wird von weiterem Suchen abgesehen, um nicht eine stärkere Blutung zu veranlassen, und die Laparotomie vorbereitet.

Laparotomie (11. 7. 1,15^{h} p. m.)

In leichter Aethernarkose wird die Patientin in Beckenhochlagerung gebracht. Der Puls ist inzwischen kleiner geworden und auf 130 gestiegen. Es wird ein vom Nabel bis zur Symphyse reichender

Medianschnitt angelegt. Nach Eröffnung der Bauchhöhle sieht man in derselben eine große Menge flüssiges Blut. Dieses ist offenbar in der Zwischenzeit zwischen dem Versuche der manuellen Placentarlösung und der Vorbereitung zur Laparotomie abgegangen. Der Uterus wird vorgezogen, die Adnexe werden beiderseits durch kräftige Klemmen abgeklemmt. Das Blasenperitoneum wird umschnitten, die Blase zurückgeschoben und dann die Adnexe abgeklemmt. Nun zeigt sich an der Hinterfläche der Cervix ein Querriß, der sich rechterseits rechtwinkelig nach unten in die Vagina, linkerseits nach oben ins Corpus fortsetzt. Der Uterus hängt nur noch an der vorderen Scheiden-Cervixwand. Da die Erhaltung des Organes nicht möglich erscheint, wird die supravaginale Amputation beschlossen. Die Gegend der Uterinae wird beiderseits umstochen und die vordere Cervixwand durchtrennt. Die Ligamenta infundibulo-pelvica werden beiderseits unterbunden, da es wegen der Wundheilung gewagt erscheint, die beiderseits lang ausgezogenen Ligamente mit den Ovarien zurückzulassen. Nunmehr wird der rechtsseitige Scheidenriß vernäht. Die Blutung steht vollkommen. Dann wird das Blasen- mit dem Rectumperitoneum vernäht; die seitlichen Wundschlitze werden mit Peritoneum überdeckt, nachdem vorher die Vagina mit Gaze drainiert worden ist. Darauf wird die Bauchhöhle geschlossen. Während der Operation mäßiger Blutverlust. In der Bauchhöhle befanden sich etwa $1^1/_2$ l Blut. Der Puls war während der

Operation zeitweise kaum fühlbar, das Aussehen der Patientin dabei nicht sehr anämisch; während der Operation Kochsalzinfusion, Adrenalin, Kampfer. Nach der Operation bessert sich der Puls schnell.

Verlauf nach der Operation

Puls um 9^{h} p. m. des gleichen Tages wieder voll, kräftig und regelmäßig. Kein Fieber; Allgemeinbefinden gut. In der folgenden Nacht schläft Patientin wenig; Puls andauernd gut, kein Fieber. Am folgenden Morgen spontane Urinentleerung, Leib weich, zweimal Erbrechen. Nachmittags ist der Leib meteoristisch aufgetrieben, ohne besondere Druckempfindlichkeit; Zunge feucht, kein Fieber; Wohlbefinden. Am 13. 7. hat Patientin etwas Aufstoßen, Zunge weiterhin feucht. In der Nacht und am frühen Morgen je einmal Erbrechen; Meteorismus hat nachgelassen. Leib nicht druckempfindlich; es gehen Flatus ab. Beide Brüste sind schlaff, entleeren aber auf Druck Colostrum. Der Tampon wird gelockert und am folgenden Tage entfernt. Am dritten Tage nach der Operation sind Schlaf und Appetit gut. Eine am vierten Tage nach der Operation auftretende Bronchitis geht unter entsprechender Therapie in wenigen Tagen ganz zurück. Am 16. 7. fangen die Brüste an, hart und voll zu werden und entleeren auf Druck Milch. Am 18. kommt durch einenen Hustenstoß die Bauchwunde im oberen Teile bis auf das Peritoneum zum Klaffen,

nachdem Mittags die Michel'schen Klammern entfernt worden waren. Die Wundränder sind belegt, in der Umgebung nicht gerötet; Zusammenziehen der Wundränder durch Heftpflaster. Die Wunde bleibt etwas dehiscent; am 19. 8. Sekundärnaht. Befinden der Patientin während der ganzen Zeit gut.

Am 2. 9. Entlassung: Bauchnaht bis auf eine kleine oberflächliche Stelle im oberen Wundwinkel völlig verheilt; Becken frei. Subjektiv keine Beschwerden.

Der amputierte Uterus (s. Zeichnung) ist etwa 3 cm unterhalb des Retractionsringes vorn abgeschnitten, hinten schräg abgerissen. Er hat im ganzen gut Kindskopfgröße. Die Breite in der Gegend der Ansatzstellen der Tuben misst $13^1/_2$ cm, die Höhe vom Fundus bis zum Retractionsringe 13 cm, die ganze Länge 16 cm. Das Peritoneum reicht vom Fundus aus hinten 9 cm nach abwärts, weiter unten fehlt es.

Der Querriß beginnt fast genau an der rechten Uteruskante und setzt sich querverlaufend durch fingerdickes Gewebe in einer Länge von $5^1/_2$ cm nach links fort. Dann steigt der Riß $7^1/_2$ cm lang an der linken Uteruskante herauf; rechterseits setzt sich der Querriß etwa $3^1/_2$ cm nach abwärts in die Vagina fort. Die vordere durchtrennte Partie ist etwa $1^1/_2$ cm dick.

Die rechte Uteruskante ist intact. Sie mißt von dem Tubenabgang 15 cm. Aus der unteren

Apertur des Uterus, die $8^1/_2$ cm Querdurchmesser hat, ragt ein Placentarlappen. Am durchschittenen Uterus zeigte sich später die Placenta fast in ihrem ganzen Umfange adhärent. Das Gewicht des Uterus samt der Placenta beträgt 1170 g.

(Das perforierte Kind, ein Mädchen, wog enthirnt 2350 g bei folgenden Maßen: Körperlänge 48 cm, Brustumfang 29 cm, Schulterumfang 33 cm, Beckenumfang 27 cm.)

Die Entstehung dieser Ruptur erklären wir uns folgendermaßen:

Als prädisponierendes Hauptmoment bestand eine ganz abnorme Rigidität des unteren Teiles der Cervix. Darauf werden wir hingewiesen durch die Unnachgiebigkeit des Muttermundes bei der Metreuryse und bei der Extraction des perforierten Kopfes. Außerdem führte der Druck des Metreurynters durch Herabsetzung der Blutzufuhr zu einer verminderten Widerstandsfähigkeit.

Ob die Zerreißung schon durch die Metreuryse entstanden ist, ist mit Sicherheit nicht zu entscheiden; ich möchte aber im Hinblick darauf, daß der Metreurynter durch Wehen ausgestoßen wurde, und daß keine Blutung darnach auftrat, annehmen, daß der Riß erst später entstanden ist. Das Aufhören der Wehen nach der Ausstoßung des Metreurynters spricht nicht gegen diese Annahme, da dieser Umstand nach der Metreuryse auch ohne Ruptur eintreten kann. Außerdem sind die in der Literatur erwähnten Fälle von Ruptur

nach Metreuryse fast ausnahmslos nicht der Metreuryse, sondern anderen Eingriffen zur Last zu legen; nur in dem Fall von Hink scheint in der Tat die inkomplette Uterusruptur durch die Metreuryse entstanden zu sein.[1]) Vor allem aber sind es die Schwierigkeiten bei der Extraction, die dafür sprechen, daß zum Mindesten der Hauptteil des Risses erst bei der Extraction entstand, zuerst als Querriß durch die Hinterwand der Cervix. Sekundär setzte sich dann der Riß im weiteren Verlauf der Extraction seitlich links nach oben, rechts nach unten fort. Der noch nicht ganz erweiterte Muttermund gab dem perforierten Schädel nicht genügend nach.

Begünstigend war der Umstand, daß der Kopf nicht frontooccipital, sondern seitlich durch den Kranioklast gefaßt war, wodurch die Kompression des Kopfes nicht so ausgiebig wurde.

Eine Mitverletzung der Blase war bei der Lage des Risses unmöglich; hierfür kommen nur die Rupturen in Frage, die die vordere Circumferenz des unteren Uterinsegmentes mitbetreffen. Aber auch bei diesen Rupturen bleibt die Blase meist verschont, indem sie sich, wenn der Riß die der Blase dicht anliegenden Partien des Genitalschlauches erreicht, von dem letzteren ablöst.[2])

---

1) Zangemeister: Döderlein, Handbuch der Geburtshilfe, Ergänzungsband S. 51

2) Zangemeister: Verhandlungen der deutschen Gesellschaft für Gynäkologie, Bd. 15, S. 64 ff.

Unser Fall bietet insofern ein besonderes Interesse, als eine Uterusruptur eintrat nach zwei operativen Maßnahmen, denen man im allgemeinen eine Fähigkeit zu solchen Verletzungen nicht zuschreibt.

Beide Maßnahmen waren in diesem Falle dringend indiziert. Es war nicht anzunehmen, daß bei spontanem Weiterverlaufe der Kopf in absehbarer Zeit durch den Muttermund hindurchgetreten wäre. Dazu waren die Wehen zu schwach und der Muttermund zu rigid. Außerdem zeigte die Temperatur eine beginnende Infektion an. Es wäre also voraussichtlich die Perforation viele Stunden später unter noch ungünstigeren Umständen nötig geworden. Vermeidbar wäre der Riß wohl lediglich dadurch gewesen, daß die Extraction mit dem Kranioklasten noch protrahierter gemacht worden wäre, etwa durch Gewichtsextention.

Daß es nicht gleich nach der Geburt zu einer stärkeren Blutung kam, die die Ruptur anzeigte, ist keine seltene Erscheinung.

In der hiesigen Klinik mit insgesamt 3631 Geburten in den letzten 6½ Jahren wurde in 61 Fällen die Metreuryse gemacht, ohne daß es dabei zu einer Weichteilverletzung kam.

Bei den im gleichen Zeitraume vorgenommenen 33 Perforationen kam es einmal zu einem Cervixriß, sonst zu keiner durch diesen Eingriff bedingten Verletzung.

Unter den Verletzungen der mütterlichen Weichteile in 132 von Brettschneider[1]) veröffentlichten Fällen von Perforation und Extraction finden sich u. a. 2 Cervixrisse. Hennes[2]) veröffentlicht 125 Fälle von Perforation aus der Hallenser Klinik, darunter sind 3 Uterusrupturen. Unter den von Steiner[3]) veröffentlichten 26 Fällen findet sich 1 Ruptur der vorderen Uteruswand. Merkel[4]) führt unter 100 Perforationen 1 Ruptur der hinteren Scheidenwand und Thorn[5]) unter 80 Fällen 2 Cervixrisse, 1 Riß der hinteren Scheidenwand und 2 inkomplette Uterusrupturen an.

1) Archiv für Gynäkologie, Bd. 63, S. 225 ff.

2) Hennes: 125 Fälle von Perforation, Inaug.-Diss., Halle 1898.

3) Steiner: Perforation und Kranioklasie aus der Münchener Universitätsklinik, Inaug.-Diss., München 1897.

4) Archiv für Gynäkologie, Bd. 21, S. 461 ff.

5) ibid. Bd. 24, S. 437 ff.

Vorderansicht des amputierten Uterus

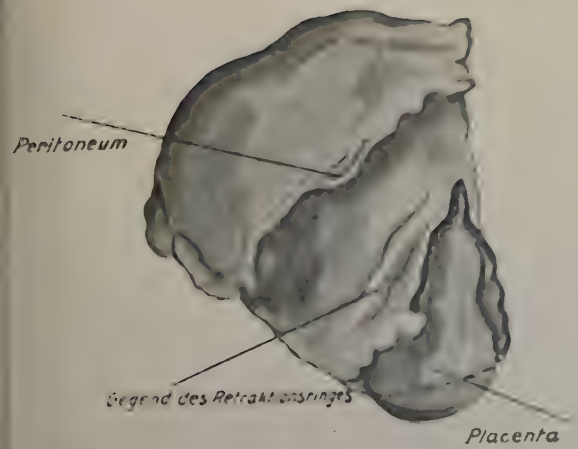

Lebenslauf

Ich, *Peter Paul Philipps*, wurde am 13. Mai 1893 in Völklingen, Kreis Saarbrücken, geboren.

Nachdem ich 3 Jahre die Volksschule in Weitmar besucht hatte, kam ich Ostern 1903 auf das Gymnasium in Wattenscheid, wo ich Ostern 1912 die Reifeprüfung bestand. Dann bezog ich für 3 Semester die Universität Würzburg. Dort leistete ich vom 1. April bis zum 30. September 1912 das Halbjahr mit der Waffe beim 9. bayr. Infanterie-Regiment „Wrede" ab. Herbst 1913 bezog ich die Universität Marburg und bestand dort August 1914 die ärztliche Vorprüfung.

Bei Kriegsausbruch wurde ich auf mein Gesuch hin vom Generalarzte des XXI. A. K. von der Verpflichtung zum Sanitätsdienste enthoben und trat als Kriegsfreiwilliger beim Infanterie-Regiment Nr. 70 ein, bei dem ich die Schlachten in Lothringen, an der Somme und die Masurenschlacht mitmachte und einmal leicht und zweimal schwer verwundet wurde. Am 29. Januar 1915 wurde ich zum Leutnant d. R. befördert.

Zur Fortsetzung des Studiums beurlaubt, bestand ich im September 1917 in Marburg das medizinische Staatsexamen.

Meine Lehrer waren:

Berblinger, von Bergmann, Bielschowski, Bonhoff, Buchner, Fischer, Helfreich, Gasser, Göppert, Grüter, Gürber, Hagemann, Hildebrand, Hohmeier, Hürter, Jahrmärker, Jores' Kirstein, König, Korschelt, Kutscher, Matthes, Meyer, Polano, Richarz, Schenck †, Schultze, Sobotta, Wagner, Zangemeister.

Ihnen allen herzlichen Dank, ganz besonders Herrn Professor Zangemeister für die Anregung zu dieser Arbeit und deren Förderung.